

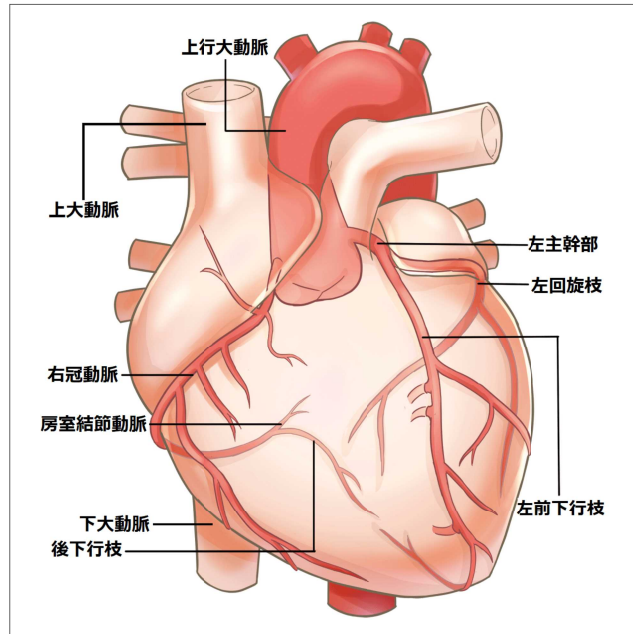
心臓カテーテル治療について

内科 診療部長
かわの ともひと
河野 智仁

冠動脈疾患とは

心臓は心筋で構成されており、全身に血液を送るポンプの役割をしています。その心臓自身に血液を供給しているのが、**冠動脈**です。心臓から出る大動脈のつけ根部分から、心臓の筋肉に栄養を与える血管、冠動脈（冠状動脈）が枝分かれます。

冠動脈疾患とは、心筋に十分な血液が供給されないために起こる病気で、主に冠動脈の血流が悪くなることによって生じます。狭心症、心筋梗塞といった疾患が冠動脈疾患に含まれます。



大動脈・冠動脈分布図

冠動脈壁に動脈硬化による冠動脈プラーク※1ができ、冠動脈の内腔が狭くなることで、心筋に十分な量の酸素が供給されなくなり、体を動かした時に胸痛や胸部圧迫感を自覚するのが狭心症です。

徳島では、狭心症発作を「胸がせこい」、「えらい」といった表現をされる患者さんもいらっしゃいます。

また、冠動脈がかなり狭くなっているにも関わらず、胸の症状がない症例もあり、無痛性心筋虚血と呼ばれます。冠危険因子があり、心電図で虚血性変化を認める症例は、症状に関わらず虚血性心疾患の精査が必要です。冠動脈の詰まりが強く、心筋の一部の組織が壊死してしまうのが心筋梗塞です。

※1. 冠動脈プラーク…冠動脈の内膜の一部が肥厚して盛り上がった病巣のこと

冠危険因子とは

動脈硬化の原因は一つではなく、動脈硬化を発症したり、進展させたりする条件を「**冠危険因子**」と呼んでいます。高血圧、脂質異常症、糖尿病、喫煙、肥満等があります。

こうした危険因子を多く持つ人ほど、動脈硬化が加速度的に早まることが過去の疫学調査で分かっています。禁煙指導、食事療法や運動療法による生活習慣の改善を指導し、必要に応じて薬物治療による管理を行います。

最近、日本循環器学会・日本糖尿病学会合同委員会で「糖代謝異常者における循環器病の診断・予防・治療に関するコンセンサスステートメント」が発表されました。コンセンサスステートメントとは、合意声明のことです。

糖尿病と冠動脈性心疾患や心不全は密接な関係があり、当院でも糖尿病内科と連携して冠動脈硬化の検査や治療を行っています。

冠動脈性心疾患の診断について

狭心症症状を自覚されている患者さんや、症状がなくても心電図等で虚血性心疾患が疑われる場合は、冠動脈性心疾患の診断が必要です。

当院外来ではまず、患者さんの負担が少ない心エコー検査、運動負荷心電図、冠動脈CT検査等を行いますが、確定診断として心臓カテーテル検査を行っています。

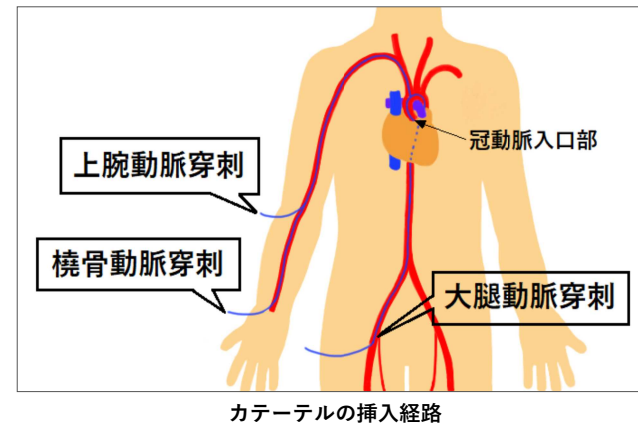
検査入院は2泊3日が基本ですが、お忙しい方は1泊2日の日程で検査をしています。

心臓カテーテル検査・治療について

冠動脈疾患の可能性が高いと判断した場合は、**心臓カテーテル検査（冠動脈造影）**にて確定診断を行います。

カテーテルといわれる細い管を大腿動脈や橈骨動脈からバルサルバ洞にある冠動脈入口部に挿入し、造影剤を注入して撮影を行い、冠動脈の狭窄※2の度合いを調べます。

当院ではほとんどの症例において、患者さんの負担軽減と合併症を少なくするために、橈骨動脈からのアプローチを第一選択としています。



冠動脈に中等度の狭窄病変があり、虚血※3の評価が必要な場合は、プレッシャーワイヤーを冠動脈内に挿入し、冠内圧を測定することで評価を行っています。

※2. 狭窄…すばまって狭くなっていること
※3. 虚血…動脈血流量が減少することによる局所の貧血

心臓カテーテル検査にて狭窄や閉塞を確認した冠動脈に対しては、バルーン※4やステント※5を用いて血管を広げて冠血流を確保します。

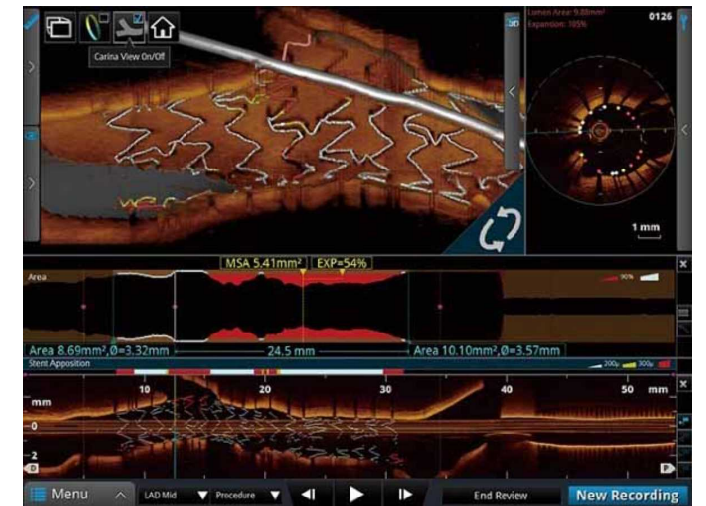
当院では、ステント留置後9ヶ月でステント再狭窄チェック目的の心臓カテーテル検査を行っています。近年は薬剤溶出性ステントの使用により、以前は10～20%あったステント再狭窄は数%まで減少しました。

ステント再狭窄に関しては、薬剤溶出性バルーンを積極的に使用することで、できるだけ留置するステントを減らすように努めています。

※4. バルーン…医療用の小さな風船(バルーン)。膨らませることで冠動脈の狭窄部位を広げたり、支えたりする。
※5. ステント…動脈など、管状の部分を内側から広げるための医療機器。網目状の筒のような形で、狭窄を改善して十分な血流を得るために使われる。

本邦では、多くの施設で心臓カテーテル治療の際に血管内イメージングデバイスとして、IVUS（血管内超音波）というカテーテルが用いられています。

当院ではIVUSの他に、OCT（光干渉断層法）を積極的に使用しています。OCTは近赤外線を用いた血管内断層画像装置で、IVUSと比較して約10倍近い高解像度を有しています。つまり、より詳細な冠動脈構造を観察することが可能です。



高解像度のOCT画像

OCTを用いることで冠動脈プラークの性状や微小な血栓、冠動脈解離、ステントの拡張不良や圧着不良が観察できることにより、治療成功率の向上や合併症軽減に貢献する可能性が期待されています。